Aus der Medizinischen Klinik in Basel (Direktor: Prof. *R. Stähelin*)
und der Pathologisch-Anatomischen Anstalt in Basel
(Direktor: Prof. *R. Rößle*).

Ueber die primären malignen Lungentumoren

Inaugural-Dissertation
zur
Erlangung der Doktorwürde
der
medizinischen Fakultät
der
Universität Basel
vorgelegt von

Israel J. Sachs
aus Retowo (Litauen)

Basel 1924
Benno Schwabe & Co. (Schweighauserische Buchdruckerei) Basel

Aus der Medizinischen Klinik in Basel (Direktor: Prof. *R. Stähelin*)
und der Pathologisch-Anatomischen Anstalt in Basel
(Direktor: Prof. *R. Rößle*).

Ueber die primären malignen Lungentumoren

Inaugural-Dissertation
zur
Erlangung der Doktorwürde
der
medizinischen Fakultät
der
Universität Basel
vorgelegt von

Israel J. Sachs
aus Retowo (Litauen)

Basel 1924
Benno Schwabe & Co. (Schweighauserische Buchdruckerei) Basel

Von der medizinischen Fakultät genehmigt auf Antrag von Prof. Dr. *R. Staehelin* und Prof. Dr. *R. Rößle.*

R. UNIV.
BIBLIOTHEEK
LEIDEN

Sonderabdruck aus der
Schweizerischen Medizinischen Wochenschrift 1924.

In den Jahren 1915—1923 sind in der Basler Pathologisch-Anatomischen Anstalt 46 Fälle von primären malignen Lungentumoren, 41 Karzinome und 5 Sarkome, beobachtet worden. Von den 46 Fällen waren 35 auf der medizinischen Klinik. Diese wurden in der vorliegenden Arbeit besonders berücksichtigt.

Aetiologie:

Bei der Betrachtung der 35 Fälle der medizinischen Klinik fällt auf, daß 11 Patienten über „Husten seit jeher" klagten und andere 9 in den letzten Jahren Lungenkrankheiten durchgemacht hatten (Grippe, Bronchitis usw.). Die pathologische Diagnose lautete u. a. in 15 Fällen auf Lungenemphysem. Vielleicht könnte man diese Tatsachen in der Weise in Zusammenhang mit dem Lungenkarzinom bringen, daß die Karzinome mit Vorliebe die von Haus aus schwächer angelegten, oder durch *Krankheiten der Respirationsorgane* geschädigten Lungen befallen. Daß die Krankheiten der Lungen das Gewebe oft nachhaltig verändern, betonten schon *Päßler* und dann besonders *Wolf*. In neuster Zeit hat *Askanazy* den Beweis erbracht, daß infolge akuter Entzündung Metaplasie der Bronchialschleimhaut auftreten kann. In Zusammenhang damit sind 2 unserer Fälle interessant, bei welchen in den Hauptbronchien echte Plattenepithelkrebse nachgewiesen worden sind. Bei den Reizen, die das Epithel der Luftwege chronisch treffen, wird an erster Stelle die *tuberkulöse Entzündung* angeführt. Sie soll für die typische Lokalisation des Bronchialkrebses an der Bifurkation von besonderer Bedeutung sein. Unter unsern 41 Karzinomfällen war der Krebs an der Bifurkation 2mal lokalisiert.

Syphilitische Narben, die nach *Wolf, Martin* u. a. den Ausgangspunkt für Lungentumoren bilden können, fanden sich auch bei einem Fall unseres Materials in einem Hauptbronchus.

Ein besonders gutes Beispiel für die Karzinomentstehung durch chronischen Reiz ist der *Schneeberger Lungenkrebs,* der als Berufserkrankung der Schneeberger Grubenarbeiter gilt. *Saupe* und *Aßmann* untersuchten in Schneeberg 143 Bergarbeiter, darunter 30 Berginvaliden. In 7 Fällen ergab die Röntgenuntersuchung Befunde, die den Verdacht auf malignen Tumor nahelegten. Vier dieser Fälle kamen zur Autopsie und

bestätigten den klinischen Verdacht. *Schmorl* fand in jedem Fall ein Karzinom (zitiert nach *Rostoski*). Diese Untersuchungen bestätigen die bereits bekannte Tatsache (*Uhlig, Schmorl*), daß bei den Schneeberger Arbeitern sehr häufig *Pneumonokoniosen* vorkommen. Daß hierdurch eine präkanzeröse Erkrankung geschaffen werden kann, hält auch *Schmorl* für möglich. Daß aber der Schneeberger Lungenkrebs nicht allein durch mechanische Schädigung der Lunge verursacht sein kann, macht die auffallende Häufung der Krankheit in Schneeberg im Vergleich zu dem sonstigen Vorkommen von Staublungen sehr wahrscheinlich. Nach *Rostoski* spielt das *Arsen* noch eine besondere Rolle.

Die Beziehungen zwischen Lungenkrebs und *Trauma* sind noch nicht ganz klar gestellt. Es gibt Fälle, die vom Reichsversicherungsamte als durch ein Trauma verursacht anerkannt wurden (*Schols, Lämmerhirt*). Nach *Lubarsch* aber sind alle angeführten Fälle nicht beweisend, da, wie die zunehmenden Sektionserfahrungen zeigen, alle Arten von krankhaften Gewächsen einschließlich des Sarkoms und Karzinoms lange Zeit im Körper bestehen können, ohne die geringsten Störungen an den befallenen Organen hervorzurufen. In diesem Sinne spricht auch die Tatsache, daß bei 8 Fällen unter 35 unseres Materials erst die Metastasen krankhafte Erscheinungen verursacht haben. Ein Trauma wurde von 2 unserer Patienten als Ursache ihrer Krankheit angeschuldigt. Der erste war 5 Monate vor dem Tode auf den Rücken gefallen und klagte seitdem über Husten und Auswurf. Später traten Atemnot, Schluckbeschwerden und Schmerzen im Rücken hinzu. Die Untersuchung ergab ein trübes Pleuraexsudat mit viel Siegelringzellen. Auf Grund des Röntgenbildes wurde die Diagnose auf Tumor in der rechten Lunge gestellt. 7 Tage nach dem Eintritt starb der Patient und die Sektion ergab ein Carcinoma solidum simplex des rechten Hauptbronchus. Da sich die Beschwerden sofort nach dem Trauma einstellten, ist anzunehmen, daß der Krebs schon vorher bestanden hat. Ob das Trauma wachstumsbeschleunigend auf die bereits bestehende Geschwulst wirken konnte, ist schwierig zu entscheiden, theoretisch läßt sich nach *Lubarsch* eine solche Möglichkeit nicht bestreiten. Vom zweiten Fall (publiziert von Prof. *Hedinger*) sagt Prof. *Hedinger* (s. Literatur), daß das Trauma als Ursache für den Krebs nicht erwiesen ist.

Die *Häufigkeit* der primären malignen Lungentumoren hat — wie uns die hierüber vorliegenden Statistiken zeigen — in den letzten Jahrzehnten zugenommen (*Hampeln, Matthes*

u. a.). Der Prozentsatz der primären Lungenkarzinomfälle unter den Autopsien verhält sich wie folgt:

	Jahr	Zahl der Sektionen	Zahl der Lungenkarzin.	%
Fuchs (München)	1854—1885	12,307	8	0,06
Päßler (Breslau)	1852—1894	20,116	45	0,22
Dünkin (Basel)	1900—1914	9,404	24	0,27
Briese (Chemnitz)	1898—1916	12,971	60	0,46
Laeschke (Jena)	1910—1922	7,104	31	0,43
(Basel)	1915—1923	6,546	41	0,626

Ueber das Verhältnis des Lungenkarzinoms zu Karzinome anderer Organe finden wir in der Literatur folgende Angaben: *Kaufmann* 1,76%, *Briese* 4,51%, *Brinckmann* (Leipzig 1890—1914) 5,6%, Leipzig 1920—22 9,3% (nach *Laeschke*), *Bilz* (Jena 1910—1916) 2,57%, *Laeschke* (Jena 1915—1922) 4,73%, Bürgerspital Basel (1900—1914) 2,9%, Bürgerspital Basel (1915—1923) 5%. Die Lungenkarzinome rangieren somit an Häufigkeit fast direkt hinter den Oesophaguskarzinomen, deren Prozentsatz man mit 6% angibt.

Ueber die verschiedene Häufigkeit von malignen Lungentumoren bei *Männern und Frauen* finden sich folgende Literaturangaben: *Bilz* 8 : 1, *Bejach* 2,3 : 1, *Redlich* 5,2 : 1. Etwa das gleiche Verhältnis bei unserem Material: die 41 Karzinomfälle setzen sich zusammen aus 28 Männern und 13 Frauen. Die 5 Sarkomfälle betrafen nur Frauen.

Ueber die *Lokalisation* läßt sich folgendes sagen: Die rechte Lunge war 21mal, die linke 18, die Bifurkation und beide Bronchien 2mal von Karzinom befallen. Eine auffallende Bevorzugung der rechten Lunge, wie sie beschrieben wurde, findet sich demnach in unserm Material nicht. *Bejach* fand sogar 14mal die rechte Lunge und 16mal die linke Lunge befallen. Eine Bevorzugung des rechten Unterlappens haben wir auch nicht angetroffen.

Der *Ausgangsort* war 34mal sicher ein Bronchus. In 6 Fällen konnte man einen sicheren Zusammenhang mit einem Bronchus nicht nachweisen. Einmal ging das Karzinom vom Alveolarepithel aus.

Die *makroskopische Form* der Lungentumoren ist sehr verschieden. Unter unserm Material fanden sich 3 reine Fälle von zirkumskripten Lungentumoren, 7 reine Fälle von Hilustumoren und 10 infiltrierende Lappentumoren, während es sich bei den andern um ein Nebeneinander der verschiedenen Formen handelt.

Die *mikroskopische Untersuchung* ergab folgendes: 27 Fälle von Carcinoma solidum simplex, darunter 2 Fälle mit Andeutung von Schichtungskugeln und einer mit deutlichen Hornkugeln, 3 Fälle von Carcinoma cylindrocellulare. In 4 Fällen waren die Zellbalken teils solid, teils hohl, 2 Fälle von Plattenepithelkrebs, 1 Alveolarepithelkarzinom, 1 gemischte Form, bestehend aus Carcinoma sol. simplex mit Plattenepithelkrebs, 2 Fälle waren im mikroskopischen Bilde sarkomähnlich und ein Fall erwies sich als Carzinoma adenom. fibrosum. Von den Sarkomen war ein Fall im Gefrierschnitte karzinomähnlich.

Die Krebszellen zeigten im allgemeinen starke Polymorphie und oft weitgehende Anaplasie, besonders auffallend in den beiden sarkomähnlichen Fällen. Hierdurch liegt der Gedanke nahe, daß es sich bei einem Teil der Mediastinaltumoren um anaplastische Lungenkarzinome handelt *(Rößle)*.

Hervorheben möchte ich 3 Fälle, bei denen die mikroskopische Diagnose, ob Karzinom oder Sarkom, offen blieb. Der mikroskopischen Beschreibung nach sind sie dem Schneeberger Krebs ähnlich, der nach *Schmorl* sicher epithelialer Herkunft ist. Auch die 2 Fälle von Plattenepithelkrebsen der Hauptbronchien mögen noch einmal Erwähnung finden. Wie *Schultheß* mitteilt, ist nur in einigen Fällen (*Päßler, Watsui* 6 Fälle) der Ausgangsort der Plattenepithelkrebse sicher auf das Bronchialepithel zurückzuführen. Das Vorkommen von Plattenepithel in den Bronchien braucht seine Erklärung nicht unbedingt in der *Cohnheim*'schen Hypothese zu finden. Es kann sich eben sowohl um eine Metaplasie im Sinne von *Askanazy* handeln. Ein Fall von kavernösem Karzinom ist interessant durch das Umgebensein von tuberkulösem Gewebe. Ob es sich bei diesem Krebse um eine reichliche Mitose durch den chronischen Reiz, wie *Siegmund* ihn bei der Entstehung des Karzinoms in Bronchiektasien annimmt, oder um ein zufälliges Zusammentreffen von Karzinom und Tuberkulose handelt, soll dahingestellt sein; denn wir haben in etwa einem Drittel der Fälle beide Krankheiten nebeneinander gefunden.

Von *Metastasen* waren in erster Linie die Lungen und die benachbarten Lymphknoten befallen und in mehr als einem Viertel der Fälle auch die retroperitonealen Lymphknoten, die Pleura, die Leber, die Nieren und das Knochensystem; 5mal Gehirn, Nebennieren und Thyreoidea und 2mal Milz, Pankreas und Darm. Annähernd dieselben Ergebnisse hatten *Briese* und *Laeschke*. *Dosquet* fand häufigere Beteiligung des Zentralnervensystems und der Nebennieren. In 4 Fällen waren keine Metastasen vorhanden.

Die primären malignen Lungentumoren verlaufen nicht selten lange Zeit ganz symptomlos. Erst die Metastasen oder andere Wirkungen des schon weit vorgeschrittenen Tumors rufen krankhafte Erscheinungen hervor. Bei 11 von unseren Fällen konnte man dies beobachten, und zwar waren es 3mal die Hirnmetastasen, die bei den vorher anscheinend gesunden Patienten zu den ersten Krankheitssymptomen führten, 2mal Metastasen in Knochen, 1mal wahrscheinlich eine Knochenmetastase, 1mal die periportalen Metastasen, 2mal eine Thrombose mit Oedemen der Beine und 2mal Neuralgien, die durch das fortgeschrittene Wachstum des Tumors bedingt waren. Ein Fall soll als Beispiel hier kurz mitgeteilt werden.

Anamnese: M. R., 66 Jahre, „Kräutersucherin". Patientin soll immer gesund gewesen sein. Vor 2½ Monate bekam Patientin plötzlich während der Arbeit einen so heftigen Hexenschuß, daß sie bewußtlos umfiel. Beim Aufstehen verspürte sie einen stechenden Schmerz in der Kreuzgegend, der nach vorn bis unter die Rippen zog. Seit drei Wochen Schmerzen im Rücken. In den letzten acht Tagen vor dem Spitaleintritte stellten sich Husten mit etwas schleimigem Auswurf und Engigkeit ein. Keine Herz- und Magenbeschwerden. Keine geschwollenen Beine.

Status präsens: Patientin ist etwas abgemagert. Die Schleimhäute leicht cyanotisch. Thorax symmetrisch. Atmung ruhig, oberflächlich. Ueber der hinteren untersten Partie der rechten Lunge eine Dämpfung. Ueber den übrigen Lungenpartien lauter, leicht hypersonorer Schall. Bei der Auskultation hört man über der Dämpfung ein verschärft vesikuläres Atmen mit unbestimmtem Exspirium.

Ueber der linken Thoraxpartie namentlich hinten großblasige und mittelblasige Rasselgeräusche.

Pleuraprobepunktion ergibt kein Exsudat.

Herz: Aktion regelmäßig, hie und da Extrasystolen. Grenzen normal. II. Pulmonalton leicht akzentuiert. Lumbalmuskulatur auf Druck schmerzhaft. Durch Druck auf der Schulter ebenfalls Lumbalschmerz. Leber etwas vergrößert, Milz nicht vergrößert. Patientin bleibt 12 Tage im Spital. Abgesehen von Schmerzen im 7. Interkostalraum treten in dieser Zeit im Zustande der Patientin keine wesentlichen Aenderungen ein. Am 7. November verläßt sie das Spital ungeheilt. Am 27. November tritt sie wieder, aber benommen, mit schlaffer Lähmung und Sensibilitätsstörung der unteren Extremitäten, ein. Beim Berühren des Thorax schreit sie laut auf. Ganz am Ende der XII. linken Rippe Krepitation. Die Reflexe der unteren Extremitäten sind erloschen. Die Dämpfung über dem rechten Unterlappen hat zugenommen. Rasselgeräusche über beiden Lungen zu hören. Nach einer Woche bei steigender Temperatur und Pulsfrequenz tritt der Tod ein.

Klinische Diagnose: Karzinose des rechten Unterlappens, der Leber und Wirbelsäule.

Vom Sektionsbefunde: Pleurahöhlen leer. Linke Lunge: voluminös, lufthaltig. Rechte Lunge: Ober- und Mittellappen lufthaltig. Im Unterlappen Luftgehalt herabgesetzt. Es lassen sich knotige Partien durchfühlen. Der Hauptbronchus des Unterlappens

ist krebsig infiltriert und von einem weißen dicken Wall umgeben. Auch die mittleren und ein Teil der kleinen Bronchialäste sind krebsig infiltriert.

Leber von mehreren Knoten durchsetzt.

Alle Wirbel vom zweiten Dorsalwirbel an krebsig infiltriert. Im Bereich des zusammengedrückten 11. Brustwirbels eine Knickung des Rückenmarks.

Pathologische Diagnose: Bronchialkrebs des rechten Unterlappens mit Metastasen in die Lymphknoten, Wirbelsäule, Leber, Femur und Dünndarm. Chron. subst. Lungenemphysem. Quere Erweichung des unteren Endes des Rückenmarkes.

Immerhin fehlt es in unsern wie in den meisten Fällen nicht an *klinischen Erscheinungen,* die den Verdacht eines Lungentumors erwecken konnten. Allgemeine Schwäche, Abmagerung, Husten, Auswurf, Dyspnoe und Schmerzen sind meist die ersten Beschwerden. Mit der Zeit gesellen sich charakterischere Symptome hinzu: Oedem, hämorrhagisches Exsudat, Heiserkeit u. a.

Ein typischer Fall soll hier angeführt werden.

Spitalaufenthalt vom 24. Juni bis 13. November 1919. L. F., 70 Jahre alt, Schneider. Als Kind war Patient mehrmals krank. Im Jahre 1890 Influenza. Seither hat er immer Husten. In den letzten zwei Jahren vermehrte sich Husten und Auswurf. Das Gewicht nahm ab. In der letzten Zeit bekam er starkes Stechen in der Gegend des Brustbeins mit Ausstrahlen gegen den linken Arm zu sowie Stechen in der linken Seite mit Ausstrahlen gegen das Hüftbein zu. Nachts pfeifendes Atmen. Schlechte Expektoration.

Status präsens: Haut am ganzen Körper und im Gesicht cyanotisch. Keine Oedeme. Auf den Extremitäten unregelmäßige Narben, welche von Skrofuloderma herrühren mögen. Die Lider beidseits etwas geschwollen. Thorax breit, in mäßiger Inspirationsstellung. Fossa suproclavicularis links ausgefüllt. Die linke Brustseite unter der Clavicula etwas druckempfindlich. Die linke Seite bleibt beim Atmen zurück. Das Exspirium ist verlangsamt. Untere Lungengrenzen tief. Schall über den Lungen sehr laut, Schachtelton. Bei der Auskultation hört man zahlreich Giemen und Rasseln diffus über beiden Lungen. Husten mit mäßigem Auswurf. Wenig Engigkeit. Röntgen: Dem Herzschatten links in der Höhe des zweiten Interkostalraumes erstreckt sich ein rundlicher, gut hühnereigroßer Schatten, der sich aber vom Gefäßschatten deutlich abgrenzen läßt. Diffuse Aufhellung beider Spitzenfelder (siehe unten Röntgen-Schemata).

Während seines 3monatlichen Aufenthaltes im Spital konnte man eine konstante Verschlechterung des Befindens, besonders des Schmerzes am linken Arm und auf der linken Brustseite feststellen. Die anfangs mäßige Engigkeit steigerte sich zu starken Dyspnoeanfällen. Das Sputum wird himbeerengeleeartig, und es tritt Heiserkeit auf. Die Laryngoskopie ergibt eine linksseitige Rekurrenslähmung. Bei der zweiten Röntgenaufnahme nach 2½ Monaten ist der Tumor um das fünffache gewachsen und bildet einen 9 cm breiten Schatten. Die Tumordämpfung über dem Sternum und links außerhalb des Sternums sitzt der Herzdämpfung auf. Etwa ein Monat vor dem Tode stellte sich eine Dämpfung über der hin-

teren Partie der linken Lunge ein. Temperatur unregelmäßig zwischen 36,5 und 37,2 mit einzelnen Steigerungen auf 38,0. Puls 70—75.

Unter zunehmender Kachexie, Schmerzen und klonischen Zuckungen, die sich seit einem Monat einstellten, und starker Atemnot stirbt der Kranke am 13. November 1919.

Klinische Diagnose: Lungentumor links.

Pathologisch-anatomische Diagnose: Karzinom des linken Hauptbronchus mit Metastasen in die mediast., cervic., bronchialen Lymphknoten, in die Pleura costalis und Leber. Chron. subst. Lungenemphysem. Schiefrige Induration der Lungenspitzen. Mikroskopisch: das Tumorgewebe besteht aus locker stehenden, runden bis spindelförmigen kleinen Tumorzellen mit auffallend dunklem Kerne und schmalem Protoplasma.

Husten ist fast das konstanteste Symptom. Es fehlt selten. Bei 28 von unseren 35 Fällen trat er als Frühsymptom auf. Wenn die Trachea karzinomatös erkrankt ist, pflegt er sehr quälend zu werden.

Auswurf. Die sicherste Handhabe für die Diagnose wäre der Nachweis von Tumorzellen im Sputum. In unseren Fällen konnten aber kein einziges Mal Tumorzellen gefunden werden.

Die charakteristische himbeergeleeartige Beschaffenheit des Sputums zeigte sich bei zweien unserer Fälle. Im ganzen hatten 25 Patienten Auswurf als Frühsymptom, in 13 Fällen war er blutig und 3mal putrid. Einmal fand man im Sputum Tuberkelbazillen.

Dyspnoe trat bei 21 Patienten auf, *Stridor* nur bei 3.

Schmerzen sind in recht verschiedenem Grade vorhanden und können das hervorstechendste Symptom und die einzige Klage des Patienten sein. 18 unserer Fälle klagten über Schmerzen, die meisten davon über solche in der Brust.

Cyanose und *Oedeme* stellten sich meist im fortgeschrittenen Stadium der Krankheit ein.

Haemoptoe trat bei 4 Patienten auf.

Das *Curschmann*'sche Symptom, nach dem die Herztöne an der linken, hinteren Thoraxseite bei Tumoren außerordentlich deutlich hörbar sind, beobachtete man bei einem Falle.

Die sich nach *Wiezkowski* in der Haut des Brustkorbes befindenden kleine Drüschen fanden sich in einem Falle.

Das *Oliver-Cardarell*'sche Phänomen und Trommelschlägelfinger können vorkommen, sind aber nicht eindeutig.

Von den *Allgemeinerscheinungen* sind besonders Abmagerung und Müdigkeit hervorzuheben. *Fieber* hatten wir in den meisten Fällen zu verzeichnen. Meist schwankte die Temperatur unregelmäßig zwischen 36,2 und 37,5; es kamen aber auch einzelne Steigerungen auf 38 und 39 vor. Als besonders charakteristisch für den Sitz des Tumors in der Hilusgegend und im

Oberlappen gelten die *Drucksymptome:* Stridor, Heiserkeit, Schluckbeschwerden, neuralgische Schmerzen, Ungleichheit der Pupillen (Sympathikuswirkung), Stauung im Gebiete der Vena cava superior. Cyanose und Oedeme. Oft ist die Supraclaviculargrube ausgefüllt. Vergrößerte Lymphknoten fanden sich in unserem Material sehr selten.

Von *Komplikationen* gibt die Beteiligung der Pleura als die häufigste und als Charakteristikum ihr hartnäckiges Wiederkehren und die hämorrhagische Beschaffenheit des Exsudats. Auch wir stellten bei einem Drittel der Fälle ein hämorrhagisches Exsudat fest. Die als typisch geltenden Siegelringzellen fanden sich nur bei zwei unserer Fälle. Im übrigen zeigte das mikroskopische Bild des Punktats große Mannigfaltigkeit der zelligen Elemente: Lymphocyten, Endothelien, Erythrocyten und polynukleäre Zellen.

Der *physikalische Befund* gibt manchmal wichtige Anhaltspunkte für die Diagnosenstellung. Bei der Inspektion fällt gelegentlich auf: das Nachschleppen einer Brusthälfte, ausgefüllte Supraclaviculargrube, Schwellung des Halses, Venenzeichnung und Oedem des Armes. Der Perkussionsbefund richtet sich nach dem Sitze und Größe des Tumors. In vielen Fällen ergibt die Untersuchung nichts als eine Pleuritis. Als typisch für die Lungentumoren gilt die unregelmäßige Begrenzung der Dämpfung und die Art der Ausbreitung, zum Beispiel ein Uebergreifen auf das Sternum. Das Atemgeräusch im Bereiche der Dämpfung ist leise, verschärft, vesikulär bis bronchial. Der Stimmfrenitus ist abgeschwächt. Für Oberlappenkarzinome ist charakteristisch, daß Dämpfung und Aufhebung der Atmung in den vorderen Partien ausgesprochener sind als in den hinteren (*Fränkel,* zit. nach *Podkomorski*).

Die *Diagnose* der malignen Lungengeschwülste ist nach dem vorher Gesagten fast immer mit großen Schwierigkeiten verknüpft. Von den 35 Fällen wurden 4mal Lungenkarzinom, 8mal Lungentumor diagnostiziert, 4mal Lungentumor vermutet, 2mal Metastasen in den Lungen angenommen, also insgesamt 18mal die Diagnose auf Lungentumoren gestellt. In den übrigen Fällen lauteten die klinischen Diagnosen folgendermaßen: 8mal auf Pleuritis und andere Lungenkrankheiten, 1mal wurde die Hirnmetastase als primärer Hirntumor diagnostiziert, 1mal als Encephalitis lethargica, 1mal als Hemiplegie, 2mal wurde wegen bestehender anderer Krankheit der Lungentumor übersehen. In einem dieser Fälle wurde bei einem 72jährigem Mann, der vor 8 Wochen an Schwellung und Schmerzen in den Beinen erkrankt war und an Cyanose und

Atemnot litt, nur die Schenkelvenen-Thrombose und ein Lungeninfarkt diagnostiziert, dagegen das Karzinom des rechten Unterlappens übersehen. Im zweiten Falle handelte es sich um eine 50jährige Frau, die schon vor 7 Jahren an Ulcus ventriculi, außerdem an hartnäckigem Katarrh gelitten hatte und nur über Erbrechen und Schmerzen in Magen- und Brustgegend, die gegen den Rücken zu ausstrahlten, klagte. Die Untersuchung der Lunge ergab einzelne Giemen auf der linken Lunge. Sie wurde mit der Diagnose Ulcus ventriculi auf die chirurgische Klinik verlegt und hier operiert (Probelaparotomie). Sie starb kurz nach der Operation an Verblutung aus einem Ast der Art. gastr. dextr. Die Sektion ergab außerdem ein Ca. solid. simpl. des linken Bronchus.

Wenn wir die zwei moribund eingelieferten Fälle abziehen, stellte man in *55% der Fälle die richtige Diagnose.* Im Verhältnis zu anderen Literaturangaben ist dieser Prozentsatz sehr hoch. Für die Diagnose der malignen Lungentumoren kommen folgende Momente in Betracht: 1. Schnell zunehmende Atemnot und Kachexie, 2. Husten mit anhaltendem sanguinolentem Auswurf, 3. hartnäckiges, hämorrhagisches Pleuraexsudat, Brustschmerzen. 4. Drucksymptome von seiten verschiedener Organe des Brusttraumas und 5. die oben beschriebenen physikalischen Erscheinungen (*Stähelin*). Anamnestisch wäre immerhin auch auf den Beruf zu achten, da nicht nur die oben erwähnten Schneeberger Lungenkrebse einen solchen Zusammenhang nahelegen, sondern auch in unserm eigenen Materiale sich Berufe wiederholt fanden, bei denen Verdacht auf chronische Reize vorliegt. Ein Patient war Arbeiter in einer chemischen Fabrik, einer war Seidenfärber, 2 Schreiner, einer war Arbeiter in städtischem Gaswerke, 1 Steinhauer, 1 Zigarrenmacher und ein Maurer. Auch *Schmoller* macht auf die Notwendigkeit der Berücksichtigung des Berufes in der Anamnese aufmerksam.

Das *Alter* der an Lungentumoren erkrankten Menschen liegt verhältnismäßig häufig unter 40 Jahren. *Briese* fand unter 60 Karzinomfällen 8, unser Material enthält 2 unter 41 Fällen, die das Alter nicht erreichten. Nach den Altersklassen verteilten sich unsere Karzinomfälle wie folgt:

Alter	Zahl
30—39	2
40—49	6
50—59	9
60—69	14
70—79	4
80—89	6

Die besseren Resultate der jetzigen Diagnosestellung gegen früher verdanken wir vor allem der *Röntgenuntersuchung*. In vielen Fällen konnte erst nach dem Röntgenbefunde die Krankheit richtig erkannt werden.

Die primären Lungenkarzinome werden nach *Otten* in zwei Hauptgruppen eingeteilt, in Lappentumoren und die von Hilus ausgehenden Bronchialkarzinome. Die Lappentumoren rufen im Röntgenbilde massive Verschattungen hervor, die in der Regel viel dichter als bei Pneumonie und bei allen anderen infiltrativ verlaufenden Lungenerkrankungen sind. Die Abgrenzung des Tumorschattens pflegt beim Oberlappenkarzinom nach den Seiten und nach der Spitze, die meist frei bleibt, unregelmäßig, diffus zu sein, nach dem Mittel- und Unterlappen zu dagegen scharf (*Otten*). Die Hiluskarzinome bilden nach *Aßmann* und *Otten* dichte Schatten in der Hilusgegend, die sich gegen das umgebende gesunde Lungenfeld ziemlich deutlich abgrenzen lassen, von denen sich aber bisweilen in das Lungenfeld strahlenförmige Ausläufer hineinziehen. Nach *Krause* und *Dietlen* ist die reiche Verästelung des Hilusschattens charakteristisch für die Bronchialkarzinome. Die Röntgenbefunde der Hiluskarzinome in unserm Material entsprechen der Beschreibung von *Aßmann*. Die Schemata von zwei guten, typischen Röntgenbildern desselben Patienten mit 10 Wochen Unterschied sollen hier eingefügt werden. (Siehe Abbildung folgende Seite.)

Von den 35 Fällen der medizinischen Klinik wurden 24 röntgenologisch untersucht. 10 Fälle gaben charakteristische Bilder von Lungentumoren, 4 konnte man nur vermutungsweise als Tumor ansprechen, 2 Fälle deutete man als Mediastinaltumoren mit Lungenmetastasen. Bei 5 Fällen hatte der Schatten des pleuritischen Exsudats eine Differenzierung des Tumors unmöglich gemacht. Die anderen Fälle ergaben entweder in einem frühen Stadium einen negativen Befund, zum Beispiel der schon von Prof. *Hedinger* publizierte Fall, oder man hat sie falsch gedeutet. Einen besonders interessanten Fall, von dem sich nachträglich sagen läßt, daß man ihn hätte diagnostizieren können, teilen wir hier mit. Es handelt sich um einen Fall mit Kleinhirnerscheinungen: Der 53jährige Ausläufer hatte seit 15 Jahren Husten und Atemnot. 1918 Grippe, seit 5 Wochen: Müdigkeit, Kopfschmerzen, Schwindel, Erbrechen, Intelligenzmangel, Ataxie, Stottern. Lungenbefund: Rasseln, Giemen, Lumbalpunktion: 35 cm^3 H_2O. Er wurde mit der Diagnose Kleinhirntumor auf die chirurgische Klinik verlegt. Er starb kurz nach der Operation. Die Sektion ergab ein Carc. solid. simpl. des eparteriellen Bronchus der rechten Lunge mit mul-

tiplen Hirnmetastasen. Das Röntgenbild zeigt einen Schatten, der daumenbreit unter dem ersten Rippenknorpel beginnt, die Wirbelsäule 3½ cm überragt, nach abwärts ziemlich gleichmäßig in den Hilusschatten übergeht und wie dieser schwach, schleierartig ausgebildet ist. Nach außen ist er ziemlich scharf begrenzt.

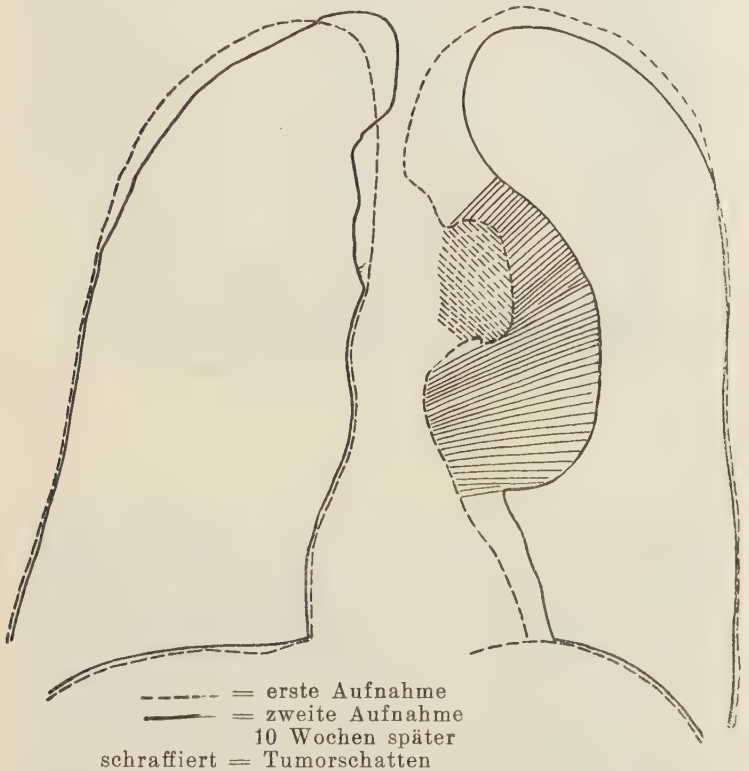

Fall 15. Z. F. 70 J. Schemata von zwei Röntgenbildern desselben Patienten.

Röntgenbild 1. Daß man manchmal mit Recht nicht mehr als eine Vermutung aussprechen kann und die Diagnose gegen eine andere Erkrankung wie zum Beispiel Tuberkulose offen lassen muß, beweist uns das Röntgenbild 2. Hier stimmt der pathologische Befund mit der klinischen Vermutungs-Diagnose und dem Röntgenbefund überein; es handelt sich um einen Tumor im linken Unterlappen, neben einer schiefrigen Induration des linken Oberlappens und einem Pleuraexsudat.

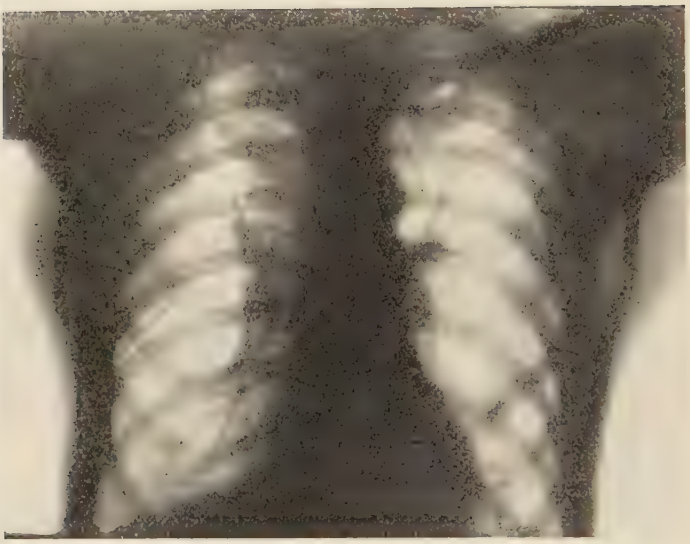

Röntgenbild 1.
Fall 18. Carcinoma solidum simplex des eparteriellen Bronchus der rechten Lunge.

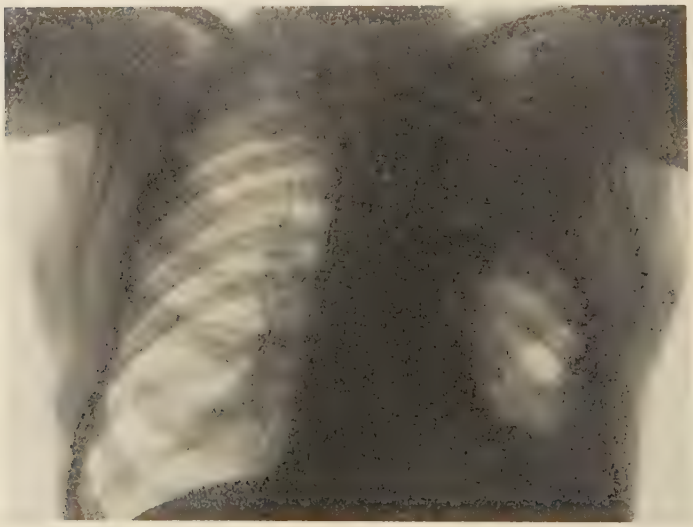

Röntgenbild 2.
Bronchialkrebs des linken Unterlappens. Schiefrige Induration des linken Oberlappens. Pleuritis exsudativa links.

Die *Differentialdiagnose* hat bei der Mannigfaltigkeit der Bilder sehr verschiedenartige Zustände zu berücksichtigen: pneumonische Infiltrationen, tuberkulöse, luetische und aktinomykotische Hilusdrüsenprozesse, Pneumonokoniosen, mediastinale Tumoren, Lungeninfarkte, Aortenaneurysma und Abszesse. „Hier können nur auf den Einzelfall zugeschnittene Ueberlegungen unter Mitberückischtigung des klinischen Befundes zu einer Entscheidung führen.“ (*Aßmann*).

Zum Beispiel spricht ein auf Aneurysma verdächtiger Schatten bei einer erweiterten Aorta für Aneurysma, bei einer normalen für Tumor (*Kienböck*, zitiert nach *Czepa*). Aneurysmen haben außerdem immer ganz besonders scharfe Konturen, die in der Regel pulsieren.

Als Unterscheidungsmerkmal gegen Tuberkulose gilt das Freibleiben der Lungenspitzen bei Karzinomen und das Fehlen der übrigen charakteristischen Zeichen der Tuberkulose. Sehr schwierig kann die Differentialdiagnose gegen Infarkte sein; denn mehrere wichtige Symptome, wie Dyspnoe und blutiger Auswurf, stimmen überein. Die richtige Diagnosenstellung ermöglicht oft erst der Verlauf oder gar die Sektion.

Zur Illustration diene folgender Fall:

R. J., 63 Jahre alt, bekam Atemnot, Husten und blutigen Auswurf. Die Röntgenuntersuchung am 21. September 1919 ergab im rechten unteren Lungenfeld einen über faustgroßen mit dem Hilusschatten zusammenhängenden Schatten. Mit der Diagnose Tumor? wird er vom 5. Januar 1920 mit Radiumstrahlen behandelt. Bei den weiteren Röntgenaufnahmen bemerkte man ein Zurückgehen des Tumorschattens. Am 3. März ist er ganz verschwunden. Am 13. März wurde Patient entlassen. Wiedereintritt am 5. Mai 1920. Beschwerden: Atemnot, blutiger Auswurf, Oedeme. Die Röntgenaufnahme am 8. Mai ergibt wieder einen über faustgroßen Tumorschatten an derselben Stelle. Röntgen am 15. September 1920: Rechtes Unter- und teilweise auch Mittelfeld diffus, intensiv verschattet bis zur Höhe der 4. Rippe. Der scharfe laterale Rand des Schattens im rechten Unterfeld, den die vorhergehenden Bilder zeigten, ist nicht mehr zu sehen. Exitus am 4. Dezember unter zunehmender Dyspnoe, Cyanose und Herzinsuffizienz. Die pathologische Diagnose brachte die Erklärung für den Schatten: Alte indurierte Infarkte im rechten Unter- und Mittellappen.

Nicht selten erhalten wir bei Lungentumoren ungewöhnliche Röntgenbilder, die wie Abszeßhöhlen, Empyeme oder Echinokokken aussehen *(Weil, Schutz)* und erst auf dem Sektionstische als Tumoren erkannt werden.

Ein weiteres nicht unwesentliches Hilfsmittel bei der Diagnose ist die *Bronchoskopie.* (Lit. Ephraim). Hier soll noch erwähnt werden, daß die Pleurapunktion manchmal Krebsfetzen herausbefördert, die eine eindeutige Diagnose erlauben.

Die richtige Diagnose auf Lungentumor könnte noch häufiger gestellt werden, wenn man sich zur Regel machen würde, in allen zweifelhaften Fällen die Röntgenuntersuchung der Lungen vorzunehmen.

Der *Ausgang* des Lungenkrebses und Sarkoms ist immer tödlich. Ueber die *Dauer der Krankheit* ist schwer etwas Sicheres auszusagen. Denn, wie wir gesehen haben, können die Lungentumoren vollständig symptomlos verlaufen und erst die Metastasen oder eine Thrombose zu krankhaften Erscheinungen führen. Wir sind nie sicher, ob bei einem Falle mit sog. raschwachsendem Tumor (Literatur *Hedinger, Cramer* u. *C. Soloz*), eine Geschwulst längere Zeit bereits symptomlos bestanden hat. Daß ein Lungenkarzinom unter Umständen rasch wachsen kann, lehrt uns der Fall von dem das Schema angegeben ist. Hier ist in 10 Wochen der Krebs auf das Fünffache gewachsen. Ein interessanter Fall mit sehr langsamem Verlauf, der schon von Prof. *Massini* publiziert ist, soll hier kurz erwähnt werden.

Spitalaufenthalt vom 11. X. 1915—25. X. 1916. Das 25jährige Dienstmädchen E. M. hatte schon vor fünf Jahren eine leichte Dämpfung auf der linken Spitze. Seit 1½ Jahren nahm dieselbe zu. Es traten dazu bronchitische Erscheinungen auf, sodaß die Erkrankung als Tuberkulose angesehen und Patientin in ein Sanatorium gebracht wurde. Daselbst traten im September 1915 spastische Lähmungen der beiden Beine mit Schmerzen und Taubheitsgefühl des Körpers von den Schulterblättern an auf. Später traten Atemnot, Beklemmungsgefühl, Sympathikus- und Rekurrens-Lähmung links hinzu. Physikalischer Befund im Oktober: Linke Supraklavikulargrube ausgefüllt, ganze linke obere Brusthälfte gedämpft, linke Seite bleibt beim Atmen zurück. Atemgeräusch im Bereiche der Dämpfung bronchial. Typisches Röntgenbild eines Lungentumors. Probeexzision ergab ein Spindelzellensarkom. Auf Bestrahlung weitgehende Besserung. Im Mai konnte Patientin wieder gehen. Sympathikus- und Rekurrens-Lähmung änderten sich nicht. Der Zustand blieb stationär bis Oktober. Dann nahmen die Schmerzen im Rücken und in der linken Schulter, Engigkeit, Dyspnoe und Cyanose zu. Nach einem 13monatigen Spitalaufenthalte kam die Patientin ad exitum.

Der Tod erfolgt gewöhnlich durch hochgradige Atemnot, Kachexie, Haemoptoe oder durch Komplikationen.

Die Behandlung kann nur symptomatisch sein. Die einzige rationelle Therapie wäre die *Operation,* aber der meist ungünstige Sitz der Lungentumoren besonders des Karzinoms, in der Gegend des Lungenhilus macht ein Eingreifen fast immer unmöglich. Doch liegen einzelne Berichte mit gutem Ausgang vor (*Rotter* u. a.). Die *Röntgentherapie* hat bei unseren Krebsfällen keine bemerkenswerten Resultate gehabt. Nur bei dem obenerwähnten Fall E. M., einem Sarkom, konnte ein Erfolg mit subjektiver Erleichterung auf eine kurze Zeit konstatiert

werden. Ueber bessere Erfolge berichtet *Rostoski*. Auch *Pfahler* glaubt durch Röntgenstrahlen eine Verlängerung des Lebens erzielt zu haben.

Zum Schluß ist es mir eine angenehme Pflicht, Herrn Professor Dr. *R. Staehelin* und Herrn Professor Dr. *R. Rößle* für die Anregung zu dieser Arbeit sowie für die freundliche Unterstützung bei der Abfassung derselben meinen ergebensten Dank auszusprechen.

Literatur:

1. Arnstein, A.: Ueber den sog. „Schneeberger Lungenkrebs". W. kl. W. 1913. — 2. Askanazy: Ueber die Veränderungen der großen Luftwege bei der Influenza. Corr.-Blatt f. Schweiz. Aerzte. 1919. — 3. Aßmann, H.: Röntgendiagnostik der inneren Erkrankungen. — 4. Bilz: Ueber die Häufigkeit der bösartigen Geschwülste im Jenaer Sektionsmateriale in den Jahren 1910—1919. Zschr. f. Krebsforsch. Bd. 19. — 5. Briese: Zur Kenntnis der primären Lungenkarzinome mit stat. Angaben. Frankf. Zschr. f. Path. Bd. 23. 6. Czepa, A.: Zur Differentialdiagnose von Lungentumoren und Aneurysma. Fortschr. d. Röntgenstr. Bd. 29. — 7. Cramer und C. Soloz: Du cancer prim. du poumon. Revue méd. de la Suisse Romande. 1922. — 8. Dietlen, H.: Die Röntgendiagnose der Lungenerkrankungen. Lehmanns med. Atlanten Fr. M. Groedel. 1921. — 9. Dosquet: Ueber die Metastasenbildung beim primären Lungen- und Bronchialkrebs. Virch. Arch. 1921. Bd. 234. — 10. Ephraim: Zur Frühdiagnose der primären Lungentumoren. B. kl. W. 1912. — 11. Fleischner, F.: Lobäre und interlobäre Lungenprozesse. Fortschr. d. Röntgenstr. 1922—23. Bd. 30. — 12. Grüttlich: Zur Klinik des primären Lungenkarzinoms. In.-Diss. Leipzig 1920. — 13. Hampeln: Zur Symptomatologie und Diagnose der primären malignen Lungentumoren. Mitt. Grenzgeb. 1918—19. H. 5. — 14. Hampeln: Häufigkeit und Ursache des primären Lungenkarzinom. Mitt. Grenzgeb. 1923. Bd. 36. — 15. Hedinger: Ueber ungewöhnlich verlaufende primäre Lungenkarzinome. Schweizerische medizinische Wochenschr. 1923. Nr. 7. — 16. Herxheimer, G.: Ueber Karzinome und Tuberkulose. Zschr. f. Tbc. Bd. 27. — 17. Kaz, H.: Ueber maligne Lungengeschwulst. In.-Diss. Zürich 1920. — 18. Kaufmann: Spez. pathologische Anatomie. 7. und 8. Auflage 1922. — 19. Krause, P.: Die Röntgendiagnose der Bronchialerkrankungen. Lehmanns med. Atl. Groedel. — 20. Laeschke: Die Häufigkeit der primären Lungen- und Bronchialkarzinome vor und nach der Grippeepidemie 1918—19. In.-Diss. Jena 1922. — 21. Lubarsch: Geschwulst und Unfall. Mschr. f. Unfall- u. Invalidenwesen. 1912. — 22. Massini: Sitzung d. Basler. med. Gesellsch. Mai 1916. Corr.-Blatt f. Schweiz. Aerzte. 1916. — 23. Meyer: Ein Fall von Epithelmetaplasie und metaplasier. Karzinome des rechten Hauptbronchus. Frankf. Zschr. f. Path. 1922. Bd. 27. — 24. Norri und Landis: Disease of the chest. Sanders Co. Philadelphia 1920. — 25. Otten: Die Röntgendiagnose der Lungengeschwülste. Fortschr. d. Röntgenstr. Bd. 15. — 26. Pfahler, G. E.: Cancer of the lungs, studied by the Röntgen. Ann. of Surg. 1920. — 27. Podkomorski: Ueber maligne Neubildungen mit bes. Berücksichtigung der Klinik. In.-Diss. Berlin 1917. — 28. Rostoski:

Ueber die Behandlung von Lungen- und Mediastinaltumoren mit Röntgenstrahlen. M. m. W. 1914. — 29. Rostoski: Lungentumoren bei Bergarbeitern. Verh. d. D. Ges. f. inn. M. Wien 1923. — 30. Rotter: Radikaloperation eines primären Lungentumors. D. m. W. 1913. — 31. Schols: Ein Fall von traumatischem Lungensarkom. Zbl. f. d. ges. inn. M. 1912. Bd. 2. — 32. Schmoller, G.: Die Grundlage der Diagnose der Lungentumoren. Fortschr. d. Röntgenstr. 1923/24. Bd. 31. — 33. Schmorl: Ueber d. Schneeberger Lungenkrebs. Verh. d. D. Path. Gesellsch. in Göttingen, 1923. — 34. Scott: Primary carcinoma of the lung. New York Medical Record. 1916. Nr. 11. — 35. Schultheß: 4 Fälle von primärem Lungenkarzinom. In.-Diss. Zürich 1921. — 36. Siegmund: Krebsentwicklung in Bronchiektasien. Virch. Arch. 1921. Bd. 230. — 37. Schutz, J.: Lungentumoren und Röntgenfehldiagnose. Fortschr. d. Röntgenstr. Bd. 27. — 38. Stähelin: Krankheiten der Respirationsorgane. Handbuch der inneren Medizin. Stähelin und Mohr. Bd. 2. — 39. Uhlig: Ueber den Schneeberger Lungenkrebs. Virch. Arch. 1921. Bd. 230. — 40. Weil, A.: 3 Fälle von Lungentumoren mit ungewöhnlichem röntgenologischem Befund 1912. Bd. 19. — 41. Wolff, J.: Die Lehre von der Krebskrankheit.